Devoto omaggio
Ernesto Brugnatelli

DOTT. E. BRUGNATELLI

ES 3

TUMORE A TIPO SURRENALE DI SEDE IGNOTA

con metastasi multiple sottocutanee e sottomucose

Importanza dell'esame istologico della metastasi per la diagnosi del tumore primitivo.

(Con Tavola doppia, in tricromia).

Estratto dal Giornale IL POLICLINICO, *Volume XVII-C., 1910*

ROMA
AMMINISTRAZIONE DEL GIORNALE "IL POLICLINICO"
N. 46 - Via del Tritone - N. 46

1910

Dott. E. BRUGNATELLI

TUMORE A TIPO SURRENALE DI SEDE IGNOTA

con metastasi multiple sottocutanee e sottomucose

Importanza dell'esame istologico della metastasi per la diagnosi del tumore primitivo.

(Con Tavola doppia, in tricromia).

Estratto dal Giornale Il Policlinico, *Volume XVII-C., 1910*

ROMA

Amministrazione del Giornale " Il Policlinico „

N. 46 - Via del Tritone - N. 46

1910

PROPRIETÀ LETTERARIA

Roma, 1910 — Tipografia Nazionale di G. Bertero & C.

ISTITUTO DI PATOLOGIA SPECIALE CHIRURGICA DELLA R. UNIVERSITÀ DI ROMA
diretto dal Prof. R. ALESSANDRI

Tumore a tipo surrenale di sede ignota con metastasi multiple sottocutanee e sottomucose

Importanza dell'esame istologico della metastasi per la diagnosi del tumore primitivo

per il dott. E. BRUGNATELLI.

Le sistematiche ricerche anatomo-patologiche, e l'applicazione di fini mezzi d'indagine istologica, hanno dato la possibilità di trarre spesso dall'esame delle metastasi di alcuni tumori la diagnosi sicura circa la natura del tumore primario anche in quei casi nei quali, sia per la stessa sua sede, sia per la mancanza di sintomi rilevabili con i mezzi d'indagine clinica, quella sfugge all'esame del malato.

Dico naturalmente di quei tumori nei quali è possibile parlare con sicurezza di noduli primari e di metastasi, specialmente tumori di origine epiteliare; si capisce *a priori*, che per i tumori connettivali invece la cosa non è possibile, dato appunto il fatto che nè l'esame dei singoli noduli (non si conoscono infatti particolarità distintive dei sarcomi e degli angiosarcomi dei singoli organi), nè mediante l'epicrisi di ogni singolo caso clinico si può arrivare all'identificazione del punto d'origine; resta infatti sempre il dubbio se le credute metastasi non siano veramente tali, ma date invece dall'intervenire anche nella regione di loro formazione, ovvero dal preesistere nella medesima (non interessano qui le varie dottrine) delle stesse cause che hanno dato luogo al tumore, il quale deve essere così considerato, non già come tumore primitivo, ma come *nodulo primo formatosi*; la diffusione del tessuto connettivo e dei vasi nell'organismo è la causa del sussistere di questo dubbio.

Oltre che dall'esame strutturale, tali diagnosi possono trarre talora ulteriore conferma dalla ricerca dei prodotti funzionali del tessuto d'origine od almeno di quelle particolarità che sono legate alla funzione cellulare. A tale proposito basta che io ricordi, a mo' d'esempio, come il formarsi di muco [Stropeni (1)] e quello di colloide [Flatau-Koellichen (2) Traina (3)] porgano valida prova per la diagnosi della sede originaria del cancro. Il caso che io riferisco è stato appunto diagnosticato mediante l'esame di alcuni noduli metastatici e, quantunque non sia stato possibile nè un accurato studio del malato e quindi neppure un intervento operativo, per la morte rapidamente sopravvenuta, e neppure, infine la sezione del cadavere, mi pare che il reperto isto-patologico ottenuto dall'esame della metastasi sia tale da ritenere la diagnosi sufficientemente fondata. Questo perchè è risultato trattarsi di un tipo di tumore, che, per l'interesse clinico e dottrinale fu in questi anni accuratamente studiato, ed oggi è a disposizione del clinico una serie di caratteri che valgono — non forse uno per uno, ma nel loro complesso — ad individualizzare tale tipo di tumori.

La nostra diagnosi infatti è di « tumore a tipo surrenale con metastasi polmonari e nella sottomucosa della lingua e nel sottocutaneo ».

Così stando le cose, certo è che è ancora limitatissimo il numero dei casi nei quali la diagnosi è stata fondata sull'esame dei noduli metastatici, che anzi per quello che riguarda i noduli sottocutanei non ho trovato che il caso dello Stropeni (carcinoma bronchiale); nel caso di Preti (4) carcinoma del pancreas ed in altri, l'esame del nodulo ha dato più che altro la conferma di una diagnosi più facilmente raggiungibile per altra via. Di questo fatto va ricercata la causa — come osserva lo Stropeni — nella rarità delle metastasi cutanee dei tumori di organi interni, rarità veramente notevole, come risulta dall'esame delle statistiche riportate dal Daus (5) e dal Preti e fra le altre notevolissime quella del Gussembaur e del Winiwarter, che non riportano neppure un caso di metastasi sottocutanea, e Gurlt (16,637 casi di tumori), e Ricchelmann (711 casi): così Redlich su 420 cancerosi trova solo due casi di metastasi cutanee; e gli stessi rilievi si fanno dalle statistiche dell'Heimann (20,000 casi) e del Krastiny (12,730 casi). Nel mio caso speciale dirò che tale regola si estende anche ai tumori di origine surrenale (ne ho trovato solo un caso citato dall'Henke (6) e la metastasi di uno dei casi riportati dall'Alessandri (7)]; aggiungerò poi che — da quanto ho

---

(1) Stropeni. Bol. doc. Med. Chirurgico di Pavia, 1909 e Zeitsch. f. Krebsforschung, 1910, n. 3.
(2) Flatau U. Koellichen. Deut. Zeitsch. f. Nerwenklin., 1901, Bd. 3.
(3) Traina. Atti della Società Italiana di patologia (4ª riunione del 1908).
(4) Luigi Preti. Gazzetta Medica Italiana, n. 21, 22, 1909.
(5) Daus. Virchow's Arch. Bd. 190, H. 2.
(6) Henke. *Mikroskopische Geschwulst. Diagnostik.* Jena, 1906.
(7) Alessandri. Policlinico, Sezione chirurgica, vol. 31 C., 1896.

potuto raccogliare — anche le metastasi sottomucose non sono affatto frequenti. Ricordo però che nella letteratura si trovano alcuni casi di ipernefromi che furono diagnosticati da metastasi nelle ossa (le più numerose). Ne ricorderò uno di Löwenhard, citato dal Winkler, da una metastasi nella clavicola; un altro caso da una metastasi nella tibia di V. Bergmann, e infine i casi di Albreht pure di metastasi ossee. Mentre la presente nota era in corso di compilazione nel numero di gennaio dei *Beiträge z. Klin. Chir.* (1), Otto Frank pubblicò un caso di ipernefroma di un bimbo, il quale produsse una grave ulcerazione cutanea al fianco destro in continuità con il tumore interno, del quale l'autore non potè diagnosticare la sede, perchè fu negata l'autopsia. L'autore, nella sua memoria, scorre la statistica pediatrica dei casi di ipernefromi, nella quale non si riscontrano casi di metastasi sottocutanee, ed egli stesso scarta l'idea che si possa trattare nel suo caso di una forma a sede sottocutanea.

Riporto per sommi capi la storia clinica del caso:

E . . . M . . ., di anni 64, si presenta all'Ambulatorio lamentando la presenza di due escrescenze ulcerate in corrispondenza delle due bozze parietali e di un tumoretto sul dorso della lingua. Chi l'accompagna narra che le escrescenze sul capo risalgono a qualche mese prima, ed hanno preceduto di poco la formazione del nodulo linguare, e sono presto aumentate di volume e presto si sono ulcerate emanando per questo un odore fetidissimo.

L'ammalato era stato precedentemente curato in un altro ospedale e quivi sottoposto ad una intensa cura antiluetica (calomelano e ioduro); questa cura non gli aveva giovato; anzi il paziente andò continuamente deperendo. Nell'anamnesi remota nulla si riscontra di notevole. Risulta però che uno dei figli del malato è morto di tisi florida. Alcuni anni prima fu affetto da furuncolosi; non ha avuto del resto altre serie malattie.

Il paziente è un vecchio, gracile, d'aspetto sofferente quasi cachettico, ha la parola difficile, i movimenti impacciati e lenti, l'andatura strascicante. Nulla ho da riferire che interessi in modo speciale questa breve nota, se si esclude una certa pigmentazione della cute della faccia, e circa gli organi interni un'affezione al polmone destro per la quale si aveva diminuzione di movimenti respiratori, leggera ottusità alla percussione posteriormente (alla base della scapola).

All'esame del malato colpiscono subito i due tumori della grandezza di di una grande noce, posti simmetricamente sulle due bozze parietali; si presentano come due rilevatezze, con margini quasi perpendicolari al cuoio capelluto; questi margini sono ricoperti da un sottile strato epidermico grigio-cianotico e il vertice pianeggiante, a margini rotondeggianti, è occupato da una vasta ulcerazione poco profonda con fondo irregolare facilmente sanguinante, che emana un odore fetidissimo. Questi due tumori grossolanamente bernoccoluti e di consistenza elastica sono spostabili insieme col cuoio capelluto e quasi indolenti alla compressione laterale.

Inoltre nella regione mentoniera si nota una grossa bozza tondeggiante (della grandezza di un uovo), di colorito rosso-cianotico, presentante nell'angolo

---

(1) Frank. Beiträge z. Klin. Chir. 1910, fasc. 1.

sinistro superiore una piccola tumefazione secondaria. Alla palpazione si sente trattarsi di due masse spostabili l'una sull'altra e la più profonda fissa sulle parti dure sottostanti, di consistenza carnosa; si sente inoltre che la pelle è sollevabile in piccole pliche, e con la compressione la cianosi diminuisce, ma non scompare del tutto; è pure indolente.

Se si incita il malato a sporgere la lingua si osserva sulla metà sinistra di essa un nodulo della grandezza di un'avellana, di colorito rosso-cianotico; la mucosa che la ricopre è in vari punti ulcerata; la massa è spostabile sui muscoli sottostanti, elastica, indolente.

Inoltre sul dorso si notano molti noduli (in numero di 13) manifestamente posti nel tessuto sottocutaneo di grandezza variabile, da quella di una lente a quella di un fagiolo. Questi noduli sono irregolarmente disposti in modo che non è possibile pensare a rapporti con decorsi di vasi e di nervi. La cute che li ricopre non è affatto lesa e contrae solo scarse aderenze dermiche col noduletto sottostante. In altre parti del corpo non è dato rilevare la presenza di altra formazione consimile.

Date le condizioni del malato, gli viene asportato il nodulo della lingua, che molto gli disturbava la favella, ma di lì ad alcuni giorni il malato ritorna ulteriormente deperito; i suoi famigliari si lamentano del fetore emanato dalle ulcerazioni dei due noduli del capo; siccome l'asportazione non può essere fatta ambulatoriamente e le condizioni del malato si dimostrano gravi, esso è accettato in corsia. Data l'oscurità della forma e l'interesse speciale dell'apparire di questi noduli multipli formatisi in breve tempo in un individuo avanzato negli anni. si asporta anche uno dei noduletti del dorso (che, come si disse, non erano ulcerati) per un accurato esame istologico e per poterne fare anche degli esami culturali (1).

Nel frattempo il malato è colto da una forte emoftoe. Nell'esame dello sputo, eseguito il giorno successivo, muco purulento, di colore grigiastro, con abbondanti globuli rossi e numerosi grossi fagociti, non si osservano però bacilli di Koch e nemmeno fibre elastiche. Le condizioni del malato si fanno sempre più gravi per il sopravvenire di una bronco-polmonite bilaterale. Dopo una settimana si ha la morte (28 novembre 1909). I parenti negano l'autorizzazione di fare l'autopsia.

La diagnosi del caso era tutt'altro che facile, specialmente prima di fare esami complementari. Si poteva pensare ad una forma di tumore a noduli multipli, sarcomi multipli o sarcoidi, ovvero a metastasi multiple sottocutanee e sottomucose di un tumore di organi interni tale da sfuggire all'esame del malato. Che si trattasse di una forma sifilitica non era il caso di pensare, sia per l'anamnesi negativa, sia per la mancanza di altri sintomi, sia infine per l'esito negativo, anzi per il peggioramento seguìto all'intensa cura combinata iodo-mercuriale, alla quale il malato era antecedentemente stato sottoposto. L'esito negativo delle culture e degli innesti in animali, sono già per sè più che sufficienti a scartare l'ipotesi parassitaria (sporotricosi e micosi in genere). Tanto più che solo il carattere ulcerativo dei noduli del capo potevano appoggiarla mentre il decorso della forma morbosa, l'aspetto macro-

---

(1) Le culture furono eseguite in terreni varî e specialmente in agar di Sabouraud e nei comuni terreni glucosati, in culture aerobie ed anaerobie a 37° e a 20°; non si ebbe sviluppo di alcun germe. Pezzettini di tumori ho pure inoculati ad una cavia e ad un coniglio. Gli animali si sono mantenuti sani e mentre da una parte gli innesti sono andati incontro alla solita involuzione degli innesti di tumori umani trasformandosi infine in una massa necrotica con reazione periferica di connettivo, il comportamento della cavia ha servito ad escludere l'origine tubercolare del materiale innestato.

scopico dei noduli del dorso ad essa si opponevano; inoltre l'origine tubercolare era esclusa per l'esito dell'innesto nella cavia. Una speciale discussione merita l'emoftoe dalla quale fu colpito il malato mentre era degente all'ospedale, perchè essa ci può già mettere sulla via di una diagnosi clinica. Per quanto nei discendenti vi fosse un caso di tubercolosi, il fatto di non aver trovato nè bacilli di Koch, nè fibre elastiche nello sputo esclude il dubbio che l'origine dell'emoftoe sia tubercolare, alla stessa maniera che il mucopus abbondante mi pare si debba riferire non già alla presenza di caverne (il carattere macro- e microscopico dello sputo tendeva ad escluderla) ma bensì alla bronco-polmonite. Resta quindi adito a pensare che l'emoftoe sia stata indice di una metastasi polmonare del tumore, il quale ha dato luogo agli altri noduli, stazione di passaggio, che sarebbe la tappa necessaria a spiegare la patogenesi di tali forme a metastasi lontane e in territori per i quali la via linfatica reflua o secondo corrente, e tanto meno la diffusione diretta non possono essere invocate (1).

Nè contro queste ipotesi sta il non avere riscontrato negli sputi cellule tumorali, perchè questo è un fatto che si osserva ben raramente non solo nella metastasi polmonare, ma persino nei carcinomi bronchiali [Wolf (2)], e d'altra parte non esistevano ragioni per ritenere dubbia l'origine polmonare del sangue emesso (non si avevano infatti segni nè di ulcera gastrica, nè di cirrosi epatica, ecc.). Così stando le cose, già clinicamente l'ipotesi che si trattasse di metastasi sottocutanea di un tumore d'organo interno sfuggito al nostro esame sembra quella, che dallo studio del caso trovi maggior fondamento, tanto più che l'età stessa del malato pareva opporsi al pensare trattarsi di sarcomi multipli.

Esporrò ora in breve quanto risultò all'esame istologico dei noduli asportati.

Noduli del capo. — Essi si presentano con i medesimi caratteri macro e microscopici. Una sezione praticata (fig. 1) a tutto spessore perpendicolarmente alla base del tumore mette anzitutto in evidenza che esso è diviso in varie parti, a limiti tondeggianti e ben distinti, da sepimenti connettivi, e per il vario colore delle singole lobulazioni (grigiastro in quelle che stanno in continuazione coll'ulcerazione superficiale, rosso vinoso in quelle più profonde). Le parti grigiastre sono completamente necrosate, mentre quelle che appaiono di colore rosso, all'esame microscopico, risultano composte di cellule ora cubiche, ora tondeggianti a seconda della posizione, riunite in ammassi ed in gruppi, oppure formanti delle colonne di due o tre serie di cellule sovrapposte. Tale delimitazione è fatta per mezzo di trabecole connettive che si dipartono dai segmenti e limitano i singoli lobetti; lungo queste fibre connettive spesso decorre un vaso; altre volte invece sembra che numerose fibre vadano ad appoggiarsi alla parete di altri vasi di maggior calibro, i quali, in

---

(1) Non è certo qui il caso che io faccia più che un semplice cenno alla *dottrina della permeazione* [Handley (*a*)], dottrina la quale ammette il prodursi di metastasi indipendentemente da un passaggio attraverso i polmoni; e questo anzitutto perchè credo che tale dottrina richieda ulteriori conferme ed ulteriori studî; non tanto nel senso di estendere il numero di casi che sembrano appoggiarla, quanto nel rendere in sommo grado minuzioso lo studio anche di uno solo di questi; in secondo luogo perchè a tale modalità di metastasi non è il caso di pensare per tumori ricchissimi di vasi, quale è quello di cui mi occupo, mentre essa è in modo speciale applicabile alle metastasi dei tumori della mammella, ghiandola già di per sè di origine cutanea.

(2) Wolf. Fortschrifte d. Medizin, Bd. XIII.

(*a*) W. Sampson Handley. *Cancer of the Breast.* London, 1906.

numero rilevante, decorrono alla periferia delle lobulazioni. Là dove le cellule tumurali sono disposte in ammassi, al centro di questi spesso si osserva la presenza di stravasi sanguigni, ai quali si accompagnano fatti di necrosi delle cellule corrispondenti, così che si viene a formare una piccola cavità occupata da emazie e da cellule in via di distruzione; altre emorragie si trovano qua e là disseminate nel connettivo.

Le cellule tumorali sono in generale vescicolose, talora prive di protoplasma, talora finamente granulose; in generale il nucleo è rotondo, ricco di cromatina, con uno o due nucleoli ben evidenti; spesso però il nucleo è polimorfo e multiplo; frequenti figure cariocinetiche, talora atipiche (fig. 6).

Per quanto si riferisce ad esami speciali ed a più fini ricerche istologiche, parlerò poi a proposito della diagnosi, e per ora proseguo la sommaria descrizione delle altre metastasi asportate.

Noduli della lingua. — Anche qui l'esame a piccolo ingrandimento di una sezione dimostrava parti manifestamente necrosate, in rapporto con le vaste ulcerazioni superficiali, che anzi questo tessuto necrotico rappresentava più che la metà della superficie di taglio e si distingueva dal rimanente per il colore biancastro, pur non essendo separato da sepimenti connettivi; era invece limitato da un alone manifestamente dovuto ad una intensa infiltrazione parvicellulare. Le parti non necrosate (di color rosso vinoso, con chiazze giallastre di consistenza più molle), osservate al microscopio, si presentano d'aspetto non completamente uniforme. Si nota in alcuni punti che il tipo di cellula tumorale predominante è ancora quello più sopra ricordato, ma varia invece la disposizione delle cellule fra di loro e specialmente con i loro rapporti con i vasi. Difatti in alcuni punti essi hanno una disposizione nettamente perivascolare: dalla parete del vaso, e da questa separate soltanto da qualche fascetto di fibre connettive, si dipartono radialmente le cellule tumorali alquanto allungate, in modo da formare un manicotto di vario spessore (fig. 3). In altri punti invece le cellule si trovano diposte in modo da formare nella sezione come un reticolato delimitante gli spazi di varia forma (fig. 2) e grandezza, talora vuoti, talora contenenti qualche cellula sfaldata, o più spesso globuli rossi o ammassi di fibrina: per questo appunto, esaminando tali preparati a piccolo ingrandimento, si riporta in alcuni punti l'impressione di trovarsi di fronte ad un angioma, mentre invece la mancanza di endotelî e lo stato di cattiva conservazione del sangue dimostrano trattarsi di stravasi sanguigni che hanno imbevute le maglie formate dalle cellule tumurali. Il tumore, esso pure ricchissimo di vasi di vario calibro, è inoltre caratterizzato dal comportamento del connettivo che in alcuni punti, frapponendosi quasi fra cellula e cellula, riproduce l'aspetto di un sarcoma a cellule multiformi.

Nodulo del dorso. — L'esame del noduletto tolto al dorso ha potuto essere eseguito con maggiore accuratezza, dato l'ottimo stato di nutrizione della massa tumorale e le sue modeste dimensioni. Esso era posto nel sottocutaneo senza prendere aderenze nè con l'aponeurosi sottostante, nè con il derma; il suo colorito era rosso-scuro con piccole chiazze giallastre, e la combinazione dei due colori dava l'impressione di riflessi arancioni.

La consistenza era molle, elastica e quasi spugnosa; esaminato al microscopio, a piccolo ingrandimento, si osserva una capsula fibrosa con numerosi versamenti e pigmento sanguigno, dalla quale si dipartono sepimenti che vanno successivamente ramificandosi e assottigliandosi; a taluni di questi sepimenti si accompagna spesso un vasellino di vario calibro. Intorno a questi vasi e a questi sepimenti sono disposte le cellule tumorali in istrati di vario spessore e in modo da dare al preparato l'aspetto di villosità ammassate ed intrecciantesi fra di loro (fig. 4). Fra villo e villo restano degli spazi liberi di varia

grandezza, talora vuoti, ma più spesso contenenti versamenti sanguigni e cellule sfaldate. In altri punti e dove i vasi sono di maggior calibro, anche qui le cellule li rivestono a guisa di manicotti in varî strati (vedi fig. 4). Le cellule tumorali, pur conservando sempre il caratteristico aspetto vescicoloso, specialmente dove sono disposte a rivestire le formazioni villose, abbandonano la forma cubica per farsi spiccatamente cilindriche. Tale allungamento pare si faccia esclusivamente a carico della parte distale della cellula, la quale appare così rigonfia, mentre alla base il protoplasma è come condensato e finamente granuloso. Negli spazî tra villo e villo si vedono talora masse globose incolore, le quali non sono altro che sezioni delle estremità rigonfie delle cellule di una sezione sottostante.

***

Questo, a sommi capi, quanto si rileva ad un primo esame dei vari noduli metastatici che ho avuto a diposizione; dovendo ora riportare le ragioni sulle quali si fonda la diagnosi di *tumore a tipo surrenale*, credo sia utile di riferire qui in breve alcuni concetti che espone il Winkler (1) in un lungo e complesso lavoro sui *Gevächse der Nebenniere* di recente pubblicazione; e di questo autore mi occupo in modo speciale, anzitutto perchè è l'ultimo che ha diffusamente scritto sull'argomento, poi perchè l'abbondanza del materiale del quale l'autore dispone e la completezza dello studio anatomo-patologico di esso dànno affidamento di poter trarre una notevole copia d'argomenti in appoggio per la diagnosi stessa. Il Winkler, studiando 24 casi di tumori a tipo surrenale, li classifica anzitutto nel modo seguente:

a) tumori i quali traggono origine direttamente dalle capsule surrenali;

b) tumori i quali si sviluppano da noduli aberranti di tessuto surrenale in altre parti del corpo, fra le quali in prima linea si deve ricordare il rene, mentre le capsule surrenali rimangono integre.

Nella serie *a*) l'autore fa una distinzione fra i tumori i quali presentano uno spiccato carattere ghiandolare, mentre altri, più rari, hanno l'aspetto di sarcomi.

I tumori a tipo surrenale hanno una caratteristica comune e costante, ed è il riprodursi nelle cellule tumorali della fisionomia delle cellule della parte corticale delle capsule surrenali normali. L'autore introduce poi ulteriori suddivisioni, specialmente scegliendo a fondamento sia la disposizione delle cellule nei rapporti coi vasi, sia alcune particolarità delle cellule, sia la grandezza dei vasi; questa via porta l'autore a creare una serie di tumori che egli denomina « perivascolari » nei quali le cellule rivestono, a guisa di mantelli, i vasi; « epiteliomi-perivascolari multiformi » quando le cellule tumorali hanno un caratteristico polimorfismo ed in fine « epiteliomi soprarenali cavernosi » quelli

(1) Carl Winkler. *Die Gewächse der Nebennieren.* Jena, 1909.

nei quali i vasi dànno aspetto cavernoso al tumore. Un'altra serie è caratterizzata per l'avere i tumori un prevalente aspetto carcinomatoso, vale a dire a zaffi cellulari (talora pieni, talora cistici), specie di tumori questi nei quali i vasi passerebbero in seconda linea.

Per quello che riguarda i tumori sviluppatisi da capsule surrenali aberrate (tipo *b*), uscirebbe dall'ambito di questa modesta nota l'addentrarmi nella brillante questione se questi tumori siano veramente tali; per cui basta ch'io riporti qui, sostenuto in questo dalla autorità della maggioranza degli autori (Grawitz, Horn, Lubarsch, Askanazy, Borst, Alessandri, Henke, Winkler, ecc.) (1), le ragioni d'indole anatomica che appoggiano tale modo di vedere, e qui ha per me particolare interesse il riportarle, perchè degli stessi argomenti io mi debbo servire per stabilire la diagnosi del mio tumore.

Ecco i criteri quali li ha in gran parte stabiliti Lubarsch (2):

1° la forma e la colorabilità dei nucleoli col metodo di Russel;

2° la struttura del protoplasma, vescicoloso, con granuli di grasso e di glicogeno, di lecitina e di pigmenti;

3° il carattere di spiccata somiglianza coi tumori sicuramente sviluppatisi dalle capsule surrenali (forma, disposizione, ecc.);

4° la presenza di cellule a nuclei multipli e polimorfi che si riscontrano anche nelle soprarenali;

5° la caratteristica tendenza ad invadere il sistema venoso;

6° il tumore sempre nettamente munito di una nettissima capsula delimitante;

7° caratteri macroscopici, fra i quali primo il colore e la consistenza molle, soffice, talora spugnosa;

8° ricordo infine le reazioni chimiche e biologiche degli estratti (Croftan).

In questi tumori della serie *b*) il Winkler fa poi una netta distinzione fra i tumori multiformi e i tumori uniformi, e mentre nei primi è fedelmente riprodotta in ogni particolare ed in ogni parte la costituzione della corticale delle ghiandole surrenali, nei secondi invece tale somiglianza è mantenuta solo in alcune parti, in modo da dare l'impressione che nel tumore siano avvenute delle variazioni; queste variazioni, sulle quali si sofferma anche il Borst, in ispecial modo derivano dal vario disporsi delle cellule surrenali nei loro rapporti con il connettivo e con i vasi.

---

(1) La questione alla quale qui accenno ha particolare importanza per quei tumori che si sviluppano nei reni (i più frequenti e i più caratteristici), ed è qui doveroso ricordare che le vedute originariamente emesse dal Grawitz non hanno trovato tutti gli AA. consenzienti. Lo Stoerk recentemente, in un lavoro basato su di una notevole casistica, ritorna a sostenere l'origine renale di tali tumori, che egli vuole sieno chiamati semplicemente tumori « a tipo di Grawitz », avvicinandosi un po' alle vedute del Driessen, Hildebrand, De Paoli, Langhans, i quali ritenevano tali tumori d'origine sarcomatosa o angiosarcomatosa, affatto indipendenti da nuclei aberranti di surrenali; ma le sue conclusioni furono confutate dal Marchand e da altri.

(2) LUBARSCH. Virchow's Arch., Bd. 185-137.

Nella enumerazione dei caratteri diagnostici che sono comuni ai tumori di origine soprarenale, non va passato sotto silenzio il costante formarsi nell'interno di essi di versamenti sanguigni e la tendenza delle cellule tumorali e del connettivo ad andare soggetti a frequenti fenomeni degenerativi (specialmente degenerazione ialina e talora colloide).

Secondo alcuni autori (Lubarsch, Askanazy, Strübing, Ricker, ecc.) sarebbe dovuta a tale tendenza a degenerare ed al prodursi di versamenti sanguigni il formarsi di frequenti cisti a contenuto ematico, talora colloide, mentre per altri (Buday, Löwenhardt, Pick, Schrenk) questa formazione di cisti va invece riportata ad una tendenza accidentale di alcune di queste neoformazioni a foggiare delle *vere cisti* (cavità cioè aventi membrana propria e vero epitelio di rivestimento), date dal dilatarsi di tubi ghiandolari, o tali d'aspetto. Qui non mi trattengo su altri tipi di formazioni cistiche che furono descritti in questo tipo di tumori, sia perchè alcuni si limitano a sedi specialissime (per gli ipernefromi del rene, cisti attribuite al dilatarsi di tubuli renali (Kelly), ovvero si tratta di osservazioni isolate, quali le cisti d'origine vasale, sia linfatica, sia sanguigna (Busse).

Il Winkler ammette l'un caso e l'altro, ed io sono con lui poichè effettivamente taluni degli stravasi sanguigni, ovvero altre cause degenerative inducono al centro di qualche gruppo di cellule tumorali dei fatti di necrosi tali che si può assistere alla formazione per via di colliquazione di cavità cisti-simili (fig. 5); altre volte ci si può trovare di fronte a formazione di cisti vere tappezzate da un epitelio cilindrico; questa disposizione si ammette con la tendenza di tumori a tipo soprarenale ad assumere uno sviluppo nettamente villoso; nell'intrico dei villi si osserva tra l'uno e l'altro di essi delle cavità contenenti sangue, detriti cellulari e cellule sfaldate; sono di variabile grandezza e si capisce benissimo come possano assumere l'aspetto di vere e proprie cisti (fig. 4).

È necessario non trascurare lo speciale comportamento che hanno le metastasi di questi tumori, e ciò non solo perchè esse sono frequentissime, data appunto la tendenza di tali neoplasie ad invadere i grossi tronchi venosi e a diffondersi per tale via, ma anche per l'epoca di formazione delle metastasi stesse; difatti, schematizzando, esse si possono dividere in tre categorie:

a) Metastasi che si manifestano contemporaneamente o quasi al tumore;

b) Metastasi che si formano dopo e talune anche molti anni dopo l'ablazione del tumore originario (Spätenmetastasen); Clairmont, ad esempio, descrive un caso di noduli metastatici formatisi dopo 10 anni;

c) Metastasi che precedono talora di parecchio tempo la manifestazione del tumore (Frühmetastasen); Albrecht riporta un caso di metastasi ossea che ha preceduto di circa 5 anni e mezzo il manifestarsi del tumore originario.

Su questi tipi di metastasi si sofferma lungamente il Pick (1) nella sua memoria sugli « Ipernefromi dell'ovaio », acutamente osservando però che sono appunto le metastasi multiple quelle che fanno scartare l'idea che si tratti, per ogni formazione neoplastica a tipo surrenale, di noduli di tessuto surrenale congenitamente aberrante, come, per semplificare le cose, si potrebbe indurre; l'autore ricorda il comportamento analogo dei tumori che seguono alla mola vescicolare e le vere formazioni metastatiche di tessuto tireoideo che si hanno senza il contemporaneo sviluppo di un tumore nella ghiandola tiroide, quali descrissero il Riedel nella mandibola, Oderfeld e Steinhaus nella bozza frontale o che si accompagnano a tumori benigni o a semplici ipertrofie della ghiandola [Roche (2)].

Del resto vi sono casi di tumori delle soprarenali che solo il tavolo anatomico ha potuto svelare, anche perchè neppure le metastasi si erano rese manifeste; tale il caso di Gräfenberg — riportato dal Winkler — nel quale all'autopsia si trovò un tumore della soprarenale sinistra ed una metastasi nella vulva, che in vita non erano stati diagnosticati.

Gli esami eseguiti da me su noduli metastatici, con lo scopo preciso di rilevare quali fatti si potevano mettere in evidenza, che dimostrassero la relazione tra tali noduli ed i tumori a tipo surrenale (in conferma dell'impressione prodotta dal primo esame dei comuni preparati), mi hanno permesso di mettere in evidenza quasi tutte le particolarità sopra ricordate. Se è qui doveroso ricordare che nessuna di queste particolarità istopatologiche ha potuto di per sè resistere alla critica dei ricercatori nella qualità di caratteristica assolutamente specifica dei tumori a tipo surrenale, certo non si può negare a tali prove un notevolissimo valore complessivo; inoltre poi acquistano una particolare importanza sia l'architettura del tessuto, sia la caratteristica disposizione degli elementi specialmente nei loro rapporti con i vasi e quel polimorfismo che così spesso accompagna questi tumori, e che spinge il Menetrier (3) a considerarli come la fusione di almeno due tumori distinti, dei quali uno sarebbe un epitelioma (figg. 1, 5, 6, 7), l'altro un peritelioma (figg. 3, 4).

A tali conclusioni sul valore di queste caratteristiche viene anche il Taddei (4), d'accordo con il Vigliani (5) dimostrando con la non specificità persino

---

(1) Pick. Arch. f. Ginaekologie. Bd. 64, 1901.
(2) Roche. Les métastases du goître. Thèse de Lion.
(3) Menetrier. Il cancro. Nel trattato di Brouardel, Gilbert. Trad. da Bobbio. Torino, 1910.
(4) Taddei. Riforma medica, vol XXV, 1909, n. 16.
(5) Vigliani. Tesi di libera docenza. Padova, 1909.

delle reazioni chimiche e biologiche [Croftan (1), Fedorof (2)] ed insistendo sulla necessità di servirsi, per giungere ad una conclusione diagnostica, del complesso di tutti gli esami. Io, nel mio caso, non ho potuto vedere se la prova del Croftan e quelle del Fedorof erano positive, perchè non disponevo di materiale fresco in quantità sufficiente. Ho potuto però mettere in evidenza un notevole contenuto di grasso, di lecitina e di glicogeno. Per il grasso e la lecitina mi sono servito del Sudan III e dell'acido osmico (reazione primaria e secondaria). Per il glicogeno sono ricorso al metodo del carmino potassico del Best [fig. 7] (3), metodo che anche recenti studi hanno confermato essere assolutamente specifico e che a tale pregio unisce quello di una notevole eleganza. — Ricordo qui incidentalmente che si può ottenere una buona colorazione anche mediante la fissazione in formalina (10 % in soluzione fisiologica), il che permette, quando si sezioni per congelamento, di avere insieme una ottima conservazione degli elementi e specialmente di alcune particolarità protoplasmatiche. Per quello che è fine struttura cellulare (struttura e colorabilità del nucleo, polimorfismo cellulare, cellule giganti) ho ottenuto risultati positivi sia mediante l'esame di pezzi fissati in Zenker, sublimato alcoolico acetico, alcool e formalina (queste ultime sezionate per congelamento).

Come metodo di colorazione sono naturalmente ricorso al metodo di Russel (fig. 4) [fucsina e verde iodo] per i nucleoli, al Cajal tricromico e al van Gieson per il connettivo, all'ematossilina per i nuclei e le loro caratteristiche [polimorfismo, cariocinesi, multeplicità (fig. 6)].

I blocchetti di sostanza ialina ho potuto mettere in evidenza usando il metodo di Russel (fig. 4), con il quale acquistano una bella tonalità di rosso rubino.

L'abbondanza di stravasi sanguigni (fig. 1) risaltava dall'esame dei preparati anche a piccolissimo ingrandimento; il pigmento ematico era diffusissimo non solo in prossimità dei versamenti, ma anche nella capsula di rivestimento e qua e là nelle cellule tumorali stesse (fig. 4)

Non mi fu possibile mettere in evidenza cellule cromaffini, cosa d'altra parte rarissima in questi tumori, i quali ripetono specialmente la struttura della zona corticale delle capsule surrenali.

***

In questa nota ho adottata l'espressione generalissima di *tumore a tipo surrenale* per due ragioni specialmente:

---

(1) Croftan. Virchow's Arch., Bd. CLXIX.
(2) Jedorof. Folia urologica, 1908. H. 5.
(3) Best. Zeitsch. f. Mikroscopie und Mikr. Technik., Bd. XXIII, H. 3.

la prima è che era per me doveroso l'astenermi dall'entrare nella questione dell'essenza di questi tumori, questione dalla quale naturalmente deriva anche la denominazione alla quale si ricorre; tanto più che l'espressione da me adottata riesce perfettamente come molte altre (ipernefroma, adenoma maligno (Ribbert), carcinoma nel senso di Hansemann, tumori a tipo di Grawitz) a dare l'idea di tali tumori, i quali della ghiandola surrenale ripetono l'oscurissima e complicata struttura e pei quali il contemporaneo ed intricato sviluppo della parte ghiandolare e della parte vasale, l'una coll'altra in intimo rapporto toglie ogni sicuro fondamento a chi vuole ammettere un'origine unica o esclusivamente epiteliare, o esclusivamente vasale;

la seconda delle ragioni è che, mentre, per i motivi surricordati, mi sono sentito con sicurezza indotto alla diagnosi fatta e a riportare un caso interessante per la notevole rarità del quadro morboso e per la conseguente difficoltà diagnostica, mi mancano invece sufficienti argomenti per poter stabilire se ci troviamo di fronte ad un tumore sviluppatosi nelle capsule surrenali o in nodi aberranti; difatti se la varietà degli aspetti microscopici sembra appoggiare la seconda ipotesi, nulla si trova nell'esame clinico che le dia valido appoggio, se non forse che l'esame affatto negativo delle urine e l'assenza di ematuria che così spesso si riscontra nei tumori a sede renale spinge ad escludere appunto una tale sede; aggiungerò poi che, per le osservazioni che ho riportate sul modo di produrre metastasi che hanno questi tumori a tipo surrenale, si può nel caso con verosimiglianza pensare di trovarsi di fronte a un caso di metastasi multiple precoci (Frühmetastasen).

Le idee, che ora prevalgono circa la comune origine dell'una e dell'altra serie di tumori a tipo surrenale, tolgono d'altra parte molta importanza a questa ulteriore differenziazione diagnostica, pericolosa specialmente quando è priva delle conferme sicure dell'operazione chirurgica o del tavolo anatomico.

Roma, marzo-aprile 1910.

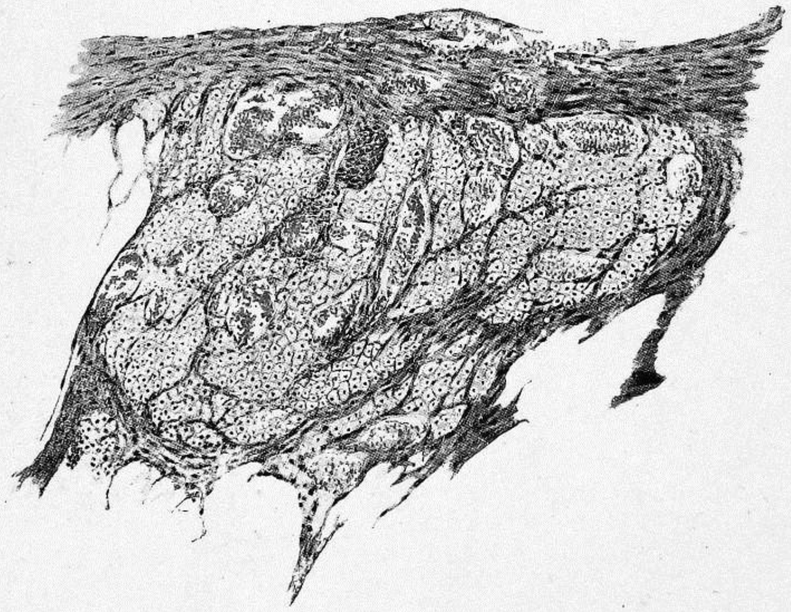

Fig. 1

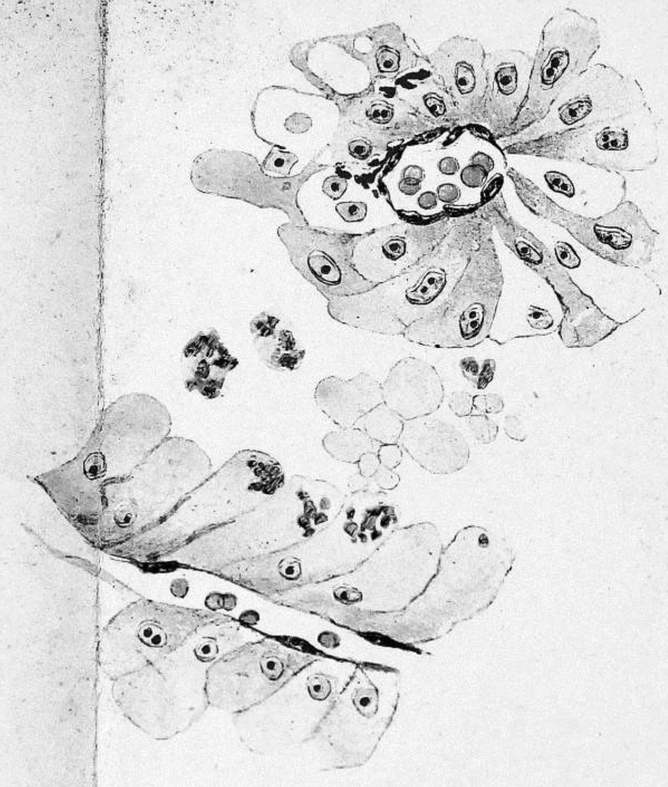

Fig. 4

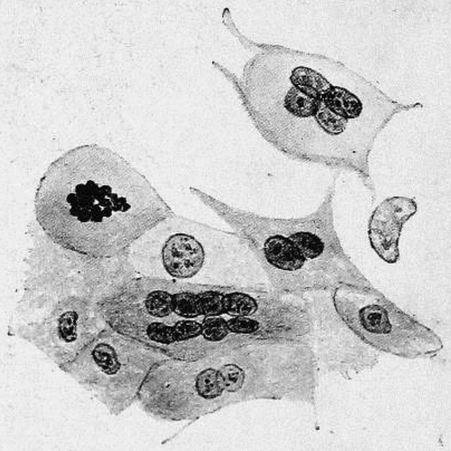

Fig. 6

Fig. 2

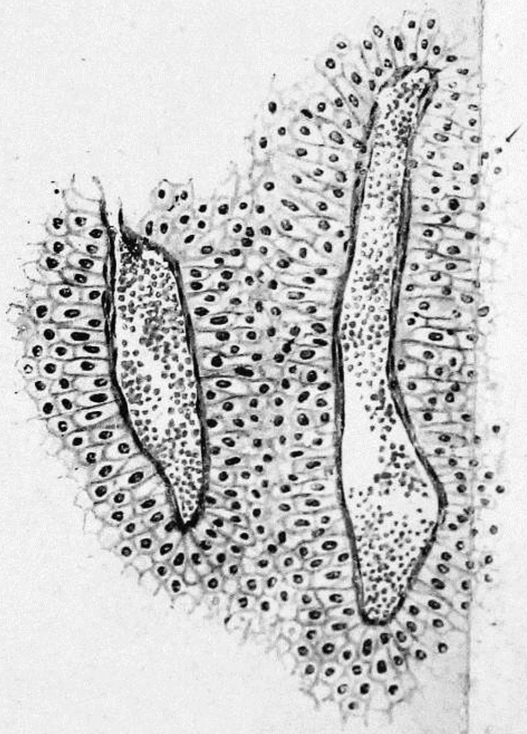

Fig. 3

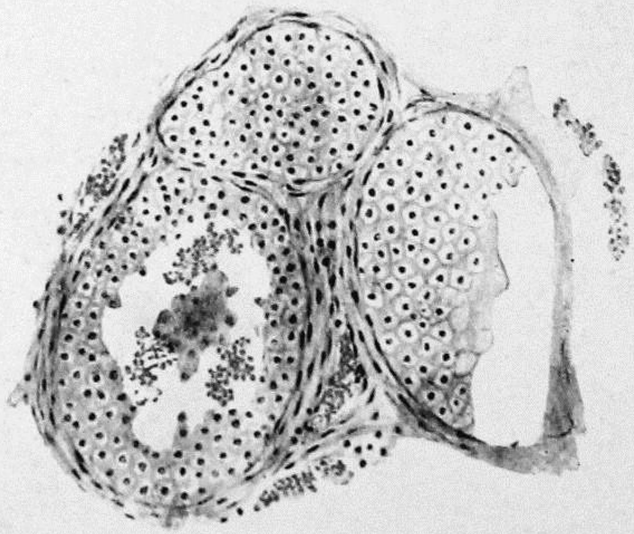

Fig. 5

Fig. 7

SPIEGAZIONE DELLE FIGURE (Vedi Tavola).

Fig. 1. — Sezione da un nodulo del capo. Oc. 4 comp. Ob. 3 Kor. Ematossilina eosina.

Fig. 2. — Sezione dal nodulo della lingua. Oc. 4 comp. Ob. 6 Kor. Ematossilina eosina.

Fig. 3. — Sezione dal nodulo della lingua. Oc. 4 comp. Ob. 6 Kor. Ematossilina eosina.

Fig. 4. — Sezione da un nodulo del dorso. Oc. 4 comp. Ob. $^1/_{15}$. Imm. om. Kor. Metodo di Russel.

Fig. 5. — Sezione dal nodulo della lingua. Oc. 4 comp. Ob. 6 Kor. Ematossilina eosina.

Fig. 6. — Sezione da un nodulo del capo. Oc. 6 comp. Ob. $^1/_{15}$. Imm. om. Formalina, sezione per congelamento. Emallume.

Fig. 7. — Sezione da un nodulo del capo. Oc. 4 comp. Ob. $^1/_{15}$. Imm. om. Formalina, sezione per congelamento, metodo del Best.

N.B. — Le figure 4, 6, 7 vennero disegnate dal dott. E. Franco. Le altre dal signor Riccioli.

IL POLICLINICO

PERIODICO DI MEDICINA, CHIRURGIA E IGIENE

DIRETTO DAI PROFESSORI

GUIDO BACCELLI | FRANCESCO DURANTE

DIRETTORE DELLA R. CLINICA MEDICA DI ROMA — DIRETTORE DEL R. ISTITUTO CHIRURGICO DI ROMA

con la collaborazione di altri Clinici, Professori e Dottori italiani e stranieri

si pubblica in tre Sezioni distinte:

Medica — Chirurgica — Pratica

IL POLICLINICO nella sua parte originale (Archivi) pubblica i lavori dei più distinti clinici e cultori delle scienze mediche, riccamente illustrati, sicchè i lettori vi troveranno il riflesso di tutta l'attività italiana nel campo della medicina, della chirurgia e dell'igiene.

LA SEZIONE PRATICA che per sè stessa costituisce un periodico completo, contiene lavori originali d'indole pratica, note di medicina scientifica, note preventive e tiene i lettori al corrente di tutto il movimento delle scienze mediche in Italia e all'estero. Pubblica perciò numerose e accurate riviste su ogni ramo delle scienze suddette, occupandosi soprattutto di ciò che riguarda l'applicazione pratica. Tali riviste sono fatte da valenti specialisti.

Pubblica brevi ma sufficienti relazioni delle sedute di Accademie, Società e Congressi di Medicina, e di quanto si viene operando nei principali centri scientifici, speciali corrispondenze.

Non trascura di tenere informati i lettori delle scoperte ed applicazioni nuove, dei rimedi nuovi e nuovi metodi di cura dei nuovi strumenti, ecc., ecc. Contiene anche un ricettario con le migliori e più recenti formole.

Pubblica articoli e quadri statistici intorno alla mortalità e alle malattie contagiose nelle principali città d'Italia, e dà notizie esatte sulle condizioni e sull'andamento dei principali ospedali.

Pubblica le disposizioni sanitarie emanate dal Ministero dell'Interno, potendo esserne informato immediatamente, e una scelta e accurata Giurisprudenza riguardante l'esercizio professionale.

Pubblica in una parte speciale tutte le notizie che possono interessare il ceto medico: Promozioni, Nomine, Concorsi, Esami, Condotte vacanti, ecc.

Tiene corrispondenza con tutti quegli abbonati che si rivolgeranno al *Policlinico* per questioni d'interesse scientifico, pratico e professionale.

A questo scopo dedica una rubrica speciale e fornisce tutte quelle informazioni e notizie che gli verranno richieste.

IL POLICLINICO contiene ogni volta accurate recensioni bibliografiche, e un indice di bibliografia medica, col titolo dei libri editi recentemente in Italia e fuori, e delle monografie contenute nei Bollettini delle Accademie e nei più accreditati periodici italiani ed esteri.

A questo proposito si invitano gli autori a mandare copia delle opere e delle monografie da loro pubblicate.

LE TRE SEZIONI DEL POLICLINICO adunque, per gl'importanti lavori originali, per le copiose e svariate riviste, per le numerose rubriche d'interesse pratico e professionale, sono i giornali di medicina e chirurgia i più completi possibili e che meglio rispondono alle esigenze dei tempi moderni.

ABBONAMENTI ANNUI:	Italia	Unione postale	
1. Alla sezione medica e alla sezione pratica . . L.	15	23	Fr. oro
2. Alla sezione chirurgica e alla sezione pratica »	15	23	
3. Alle tre sezioni insieme . . . . . »	20	30	
4. Alla sola sezione pratica . . . . . »	10	15	

Un num. separato della **sezione medica** o **chirurgica** *Lire UNA*

Un num. separato della **sezione pratica** *cent.* **50.**

Il **Policlinico** si pubblica sei volte il mese.

La **sezione medica** e la **sezione chirurgica** si pubblicano ciascuna in fascicoli illustrati di 48 pagine, che in fine di anno formeranno due distinti volumi.

La **sezione pratica** si pubblica una volta la settimana in fascicoli di 32 pagine.

☞ Gli abbonamenti cominciano a decorrere dal primo di gennaio di ogni anno.